

## Posible predisposición a embolia pulmonar en el delfín rosado *Inia geoffrensis* (Blainville, 1817) por contaminación con mercurio en su ecosistema

## Possible predisposition to pulmonary embolism in pink dolphin *Inia geoffrensis* (Blainville, 1817) due to mercury contamination in its ecosystem

Nicolas Banse-Bueno <sup>1\*</sup>  y Anelio Aguayo-Lobo <sup>2</sup> 

1. Facultad de Ciencias Agropecuarias, Universidad de Ciencias Aplicadas y Ambientales, Bogotá, Colombia

2. Departamento Científico, Instituto Antártico Chileno, Punta Arenas, Chile

\*Autor de correspondencia: [nbanse@udca.edu.co](mailto:nbanse@udca.edu.co)

Recibido: 07 de julio de 2020

Aceptado: 27 de noviembre de 2020

Publicación en línea: 12 de diciembre de 2020

### Resumen

#### Palabras clave:

Amazonas; bioacumulación; metilmercurio; émbolo graso; metales pesados; tiemannita

El delfín rosado es un odontoceto y como tal es un predador tope en su ecosistema donde habita, en los ríos Amazonas y Orinoco, abarcando siete países: Colombia, Ecuador, Perú, Bolivia, Guyana, Brasil y Venezuela. Las concentraciones naturales de mercurio (Hg) que se han liberado en el hábitat de este delfín de agua dulce es antigua, por tanto, los niveles de bioacumulación de este contaminante en la red trófica, aumenta de manera progresiva. Además, se conoce que las especies de mamíferos acuáticos tienen la capacidad de neutralizar la toxicidad del Mercurio (Hg), a través de la formación de un complejo químico con el Selenio (Se), denominado "Tiamannita". Naturalmente que, al formar este complejo, se reduce la biodisponibilidad del Se como antioxidante, lo que predispone al origen de patologías como la conocida esteatitis. Esta enfermedad de la grasa amarilla, forma émbolos grasos en los vasos sanguíneos, especialmente en los capilares del pulmón, provocando trastornos en la circulación de este órgano vital respiratorio, finalizando con la muerte del animal, cuando la enfermedad se presenta severamente. En consecuencia, el objetivo de este trabajo fue revisar los aspectos del Hg y su relación con el Se y la esteatitis originada por el complejo Tiemannita, lo que genera la mortalidad del delfín rosado en el ecosistema amazónico de Colombia.

### Abstract

#### Keys Words:

Amazon; bioaccumulation; methylmercury; fat embolism; heavy metals; tiemannita

The Amazonian River Dolphin is an odontocete and therefore a top predator in its ecosystem, it inhabits the Amazon and Orinoco rivers, covering seven countries: Colombia, Ecuador, Peru, Bolivia, Guyana, Brazil and Venezuela. The natural concentrations of mercury (Hg) that have been released into the habitat of this freshwater dolphin is ancient, therefore, the bioaccumulation levels of this contaminant in the food web, increases progressively. In addition, it is known that aquatic mammal species have the capacity to neutralize the toxicity of Mercury (Hg), through the formation of a chemical complex with Selenium (Se), called "Tiamannita". Consequently, when this complex is formed, the bioavailability of Se as an antioxidant is reduced, which predisposes to the origin of pathologies such as Steatitis. This yellow fat disease, forms fatty emboli in the blood vessels, especially in the capillaries of the lung, causing disorders in the circulation of this vital respiratory organ, ending with the death of the animal, when the disease is severely present. Consequently, the aim of this work is to review some aspects from Hg and its relationship between Se, and the steatitis caused by the Tiemannita complex, which generates the mortality of the Amazonian river dolphin in the Colombian Amazon ecosystem.



## Introducción

El delfín rosado *Inia geoffrensis* (Blainville, 1817), es la única especie del género *Inia* que se compone por cuatro subespecies, las cuales son: la *Inia geoffrensis geoffrensis*, población de delfines de la región del Amazonas que se diferencian de la *Inia g. boliviensis*, delfines de la región boliviana, la *Inia g. humboldtiana* son los delfines de la región de la Orinoquia (Best y da Silva, 1989) y la reciente descripción de una nueva subespecie, la *Inia g. araguaiaensis*, propia del Río Araguaira en Brasil (Gravena *et al.*, 2014; Hrbek *et al.*, 2014). Esta especie cuenta con una amplia distribución en los ríos la cuenca del Amazonas y Orinoco, en siete países del subcontinente austral de América: Colombia, Ecuador, Perú, Bolivia, Guyana, Brasil y Venezuela.

Este odontoceto al nacer puede tener aproximadamente una longitud entre 0,7 y 0,8 m, al alcanzar su etapa adulta puede llegar a medir 2,5 m (Best y da Silva, 1989); hace parte de los depredadores tope de la red trófica acuática del Amazonas, junto con el tucuxi (*Sotalia fluviatilis*) y la nutria gigante de río (*Pteronura brasiliensis*; Mosquera-Guerra *et al.*, 2015 a,b). El delfín rosado tiene aproximadamente un promedio de longevidad de 35 años en machos y 20 años en hembras (Reeves *et al.*, 2002).

El delfín rosado, al igual que los demás mamíferos acuáticos, presentan una densa capa de grasa subcutánea, este tejido adiposo cumple las funciones de almacenamiento de grasa, termorregulación, moderador en la flotabilidad, ayuda en la locomoción al actuar como resorte hidrodinámico. En los odontocetos la grasa subcutánea puede representar hasta el 50 % del peso corporal, esto dependiendo de su etapa de vida y de la temperatura promedio del agua que compone su hábitat (Iverson, 2009; Iverson y Koopman, 2018).

Este animal presenta un gran desarrollo en su mecanismo de ecolocalización, lo que le permite ubicar y atrapar a sus presas, además presenta una desosificación en sus vértebras cervicales, lo que le permite gran movilidad cefálica, por lo cual se le considera un gran para ambientes que presentan obstáculos. El delfín rosado emplea sus dientes anteriores para capturar los peces, luego pasa su presa a los dientes posteriores, los cuales presentan mayor fuerza mandibular para triturar los peces, y si su presa es muy grande, primero, la sacude; se estima que al menos este delfín puede llegar a consumir hasta 43 especies de peces (Best y da Silva, 1989).

El delfín rosado es una especie que presenta un declive en su estado poblacional, un estudio realizado en un área específica del Amazonas, reporta la decadencia poblacional durante casi tres décadas (1990-2018), entre los factores que amenazan el hábitat de estos animales esta la deforestación, la contaminación del agua, la fragmentación del hábitat por construcción de represas, la interacción de la pesquería, las malas prácticas turísticas y el cambio climático (López, 2018).

## Mercurio

El Hg se puede encontrar en la naturaleza de diversas maneras, ya sea en forma de Hg inorgánico como su conformación metálica, en vapor, gas o sales inorgánicas al combinarse con otros elementos como Cl, O y S, o se presenta en su forma de Hg orgánico como metilmercurio (MeHg), este último se encuentra presente en los peces (Osoreo *et al.*, 2010).

El Hg cumple con un ciclo biogeoquímico para mantenerse equilibrado en el medio ambiente, son los factores antropogénicos los que alteran este ciclo y originan un riesgo para la vida que depende de este ecosistema. El Hg inorgánico que está presente en la superficie terrestre es volatilizado para ingresar al ciclo biogeoquímico, el cual se movilizará libremente por la atmósfera hasta ser depositada en el suelo y agua por medio de la lluvia, donde se bioconservará como Hg orgánico o metilmercurio (MeHg) su forma más soluble, y así lograr bioacumularse en la red trófica del ecosistema (Selin, 2009).

## Contaminación del medio ambiente con Hg y MeHg

El ciclo biogeoquímico del Hg es un aspecto normal en cualquier ecosistema, entre las principales emisiones naturales de Hg se encuentran la actividad volcánicas, la liberación de este metal durante los incendios forestales, la vaporización de Hg del suelo, agua, rocas y aguas superficiales, también existen emisiones de Hg por actividades antropogénicas como la minería aurífera, industrias farmacéuticas, químicas, agropecuarias, de pintura, de cloruro y álcalis-potasa y soda cáustica, industria de papel, baterías y lámparas, fuentes asociadas a la producción de energía como producción de petróleo, gas y carbón, residuos industriales (Unidad de Planeación Minero Energética (UPME), 2007), quema de carburantes fósiles (Feng *et al.*, 2002), entre otros. De las diferentes fuentes de emisión ya mencionadas, las que presentan mayor impacto son la minería aurífera y los incendios forestales (Artaxo *et al.*, 2000).

### Minería aurífera

El Hg se emplea en la minería aurífera, debido a que forma unas amalgamas con el oro durante su extracción, lo que facilita su explotación (Niane *et al.*, 2014). El uso de Hg es indiscriminado en la industria minera, el Hg contamina el ambiente al ser liberado por medio de las aguas residuales, los procesos de relaves y el vapor que se genera durante el proceso de quema de las amalgamas que separa el oro del Hg. El Hg se puede depositar directamente en el suelo (Adjorlolo-Gasokpoh *et al.*, 2012) y acumularse en los sedimentos y en los cuerpos de agua (Machado *et al.*, 2010).

### Incendios forestales

En el sedimento de las fuentes fluviales, el Hg inorgánico pasará por un proceso de metilación por parte de bacterias sulfato reductoras, por lo que el resultado será metilmercurio (MeHg), este proceso es poco conocido, ya que se suponen varios posibles mecanismos de metilación (Choi *et al.*, 1994; King *et al.*, 2000). El MeHg genera mayor toxicidad para la biodiversidad acuática (Jensen y Jernelöv, 1969; Barceló, 2000). El Hg y MeHg se biomagnifica a lo largo de la red trófica, y por lo tanto son los depredadores tope quienes presentan unos mayores niveles de bioconcentración (Croteau *et al.*, 2005; Dietz *et al.*, 2013) lo que probablemente generará en delfín rosado niveles más elevados de este metal.

En los niveles más bajos de la red trófica del ecosistema Orinoco/Amazónico, se encuentran los peces consumidores primarios, los cuales se alimentan de zooplancton y microorganismos (especies convertidores de Hg inorgánico en MeHg) del sedimento de los ríos, estos peces depositan el MeHg en el músculo, y esta bioconcentración aumentará hasta llegar al delfín rosado, el cual se alimentará de peces contaminados con MeHg. La alimentación de peces contaminados con MeHg corresponde a la fuente primaria de ingreso de este metal a un organismo (Hall *et al.*, 1996).

El Metilmercurio en el delfín rosado tendrá un proceso de toxicocinética, cumpliendo un proceso de absorción, distribución, metabolismo y eliminación. El MeHg no se puede eliminar directamente por orina, es por esto, que debe sufrir un proceso de desmetilación y pasar de MeHg a Hg inorgánico, esto se da lugar en el hígado y riñón (Leonzio *et al.*, 1992; Clarkson *et al.*, 2007; Dietz *et al.*, 2013), en este proceso de desmetilación, el selenio (Se) actúa como ayudante.

Los mamíferos acuáticos tienen la capacidad de desmetilar el MeHg paulatinamente sin presentar signos de intoxicación, lo que se entiende como un elevado umbral de resistencia a intoxicaciones por Hg (Chen *et al.*, 2006).

Los cetáceos en general, presentan una pobre capacidad para eliminar el resultado de la desmetilación (Hg inorgánico), es por esto que deben bioacumular el Hg en su cuerpo de una manera neutra, lo cual logran con ayuda del Se (Dietz *et al.*, 2000).

La bioacumulación de Hg en el delfín rosado, está mediado por factores internos como los hábitos alimenticios, la condición nutricional y el estado fisiológico del animal, y también por factores externos como el nivel de contaminación del medio ambiente (Lahaye *et al.*, 2007).

### Relación selenio y mercurio

El Se presenta un efecto protector ante la toxicidad del Hg, existen varios postulados, expuesto cronológicamente, que lo sustentan: 1. El Hg se redistribuye de un tejido sensible hacia un tejido insensible, pero para movilizarlo se requiere de Se, el cual libera el Hg que esta enlazado con cisteína (Komsta-Szumaska y Chmielnicka, 1977). 2. El Se y el Hg compiten por los mismos receptores, esto dependiendo de la biodisponibilidad de alguno de los dos (Leonzio *et al.*, 1982). 3. La formación de un complejo equimolar (1:1) entre el Se y el Hg (Leonzio *et al.*, 1992; Frodello *et al.*, 2000; Woshner *et al.*, 2008; Sørmo *et al.*, 2011; Savery *et al.*, 2013; Cáceres-Saez *et al.*, 2018), este complejo se refleja como un cristal amorfo denominado tiemannita.

La tiemannita neutraliza los efectos tóxicos del Hg, además es el resultado final de la degradación del MeHg y determina el final de la biomagnificación de este metal (Lailson-Brito *et al.*, 2012). Una alta demanda de Se por alta concentración de Hg, reduce la biodisponibilidad del Se como elemento traza, y derivados del mismo como selenoproteínas (Das *et al.*, 2003), dando inicio a las diferentes patologías por deficiencia de Se.

## Resultados

### Esteatitis

La esteatitis o enfermedad de la grasa amarilla, es una patología ya descrita en la medicina veterinaria, se reportan casos en cetáceos incluyendo el delfín rosado (Bonar y Wagner, 2003; Gimmel *et al.*, 2016) y en otros mamíferos como cerdos (Sardón *et al.*, 2018), garzas (Wong *et al.*, 1999; Pavlat *et al.*, 2004; Neagari *et al.*, 2011), monos (Juan-Salles *et al.*, 2000), caballos (Suárez-Bonnet *et al.*, 2008).

Es una enfermedad de origen inflamatorio y estrés oxidativo que afecta el tejido adiposo, el cual inicia con la peroxidación de las grasas. Sus causas están asociadas a la ingesta de dietas con elevada concentración de ácidos grasos poliinsaturado (presente en las dietas a base de pescados) (Wong *et al.*, 1999), los cuales son más susceptibles a ser oxidados que los ácidos grasos saturados. Estas dietas y su oxidación, traen como resultado la reducción y/o agotamiento de los antioxidantes intracelulares como el Se y extracelular como la vitamina E (Pavlat *et al.*, 2004). La deficiencia de alguno de estos dos antioxidantes, promueve igualmente la oxidación de los ácidos grasos, lo que empeora el cuadro patológico, además se genera un estado de estrés oxidativo que origina un proceso inflamatorio en tejido adiposo (llamado esteatitis). Las especies reactivas de oxígeno (ERO) lesionan la membrana de los adipocitos, lo que resulta en la muerte de estas células, a lo que se le llama necrosis grasa (Larsen *et al.*, 1983; Mayor-Oxilia, 2010), durante el desarrollo de la lesión de la membrana, las grasas neutras que están al interior de los adipocitos se fragmentan, resultando así la liberación de glicerol y ácidos grasos, los cuales estarán circulando libremente por sangre, los ácidos grasos son irritantes, lo que genera un proceso inflamatorio en tejido adiposo (Vanda, 2004).

Existen dos mecanismos patológicos para que se forme un émbolo de grasa con orígenes diferentes, el primero es resultado de una fractura de hueso largo en el cual se presenta la entrada directa de grasa a la circulación, en donde se lesiona el contenido del compartimento intramedular (conformado por células grasas y sinusoides) (Ten Duis, 1997), mientras que el segundo mecanismo es secundario a la enfermedad de la grasa amarilla o esteatitis (Suárez-Bonnet *et al.*, 2008), ya que los ácidos grasos que se liberarán de la necrosis grasa, deberán ser reclutados y transportados por las lipoproteínas circulantes en plasma (Carvajal, 2014), pero al liberarse gran cantidad de ácidos grasos, las lipoproteínas no podrán transportar su totalidad, lo que permite que los ácidos grasos se fusionen entre sí, hasta formar émbolos grasos (Suárez-Bonnet *et al.*, 2008). Los émbolos grasos se distribuyen hacia los diferentes capilares del cuerpo, localizándose especialmente en pulmón, riñón, corazón y cerebro (Schunemann, 2002; López, 2007).

### **Embolia pulmonar**

El émbolo de grasa viaja a través de la circulación hacia los capilares pulmonares, los cuales, gracias a su gran lecho capilar y su posición en medio de la circulación, actúan como una red

protectora que atrapa estos émbolos y así evitar que se movilicen hacia el cerebro u otros tejidos. Los émbolos quedan atrapados en los estrechos capilares pulmonares, ocluyendo la circulación al pulmón, esto desencadena una congestión pasiva, que genera el aumento de la presión hidrostática de las arteriolas precapilares, lo que se traduce en la extravasación de líquidos (edema alveolar) (Schunemann, 2002; López, 2007). Por lo anterior se reduce la producción de líquido surfactante por parte de los neumocitos tipo II y células club, lo que genera una atelectasia (Goggs *et al.*, 2009).

La obstrucción capilar pulmonar, reduce la perfusión sanguínea, lo que genera hipoxia en el tejido pulmonar, ocasionando una leve hemorragia por diapedesis (petequial), además se produce una vasoconstricción secundaria. La vasoconstricción y la obstrucción por el émbolo, generan una hipertensión arterial pulmonar con aumento de la poscarga del ventrículo derecho (VD), generando una dilatación y disfunción del VD, lo cual no permite que las válvulas tricúspides puedan ocluir de manera adecuada durante la sístole (Insuficiencia tricúspide), en donde la sangre que llega al VD, se regurgitará a la aurícula derecha y venas cavas durante la sístole. También se reducirá el llenado del ventrículo izquierdo (VI), disminuyendo así el gasto cardiaco, esto por la disminución en la llegada de sangre al VI, generando una falla cardiaca hacia atrás, lo que se traduce en una hipotensión seguida de un shock cardiogénico, concluyendo con la muerte repentina del animal (Schunemann, 2002; López, 2007; Goggs *et al.*, 2009). La gravedad de los efectos patológicos cardiovasculares de la embolia pulmonar, dependerá del grado de oclusión vascular generado por los émbolos (Goggs *et al.*, 2009).

### **Hallazgos histopatológicos**

Microscópicamente con tinción de rutina Hematoxilina-eosina (H&E) en el tejido adiposo se observaría una congestión leve o moderada con fibrosis, se presentaría una esteatitis granulomatosa (presencia de macrófagos, células multinucleadas gigantes, plasmocitos, neutrófilos y algunos linfocitos) multifocal severa con focos de degeneración y necrosis (figura 1) (Suárez-Bonnet *et al.*, 2008; Sardón *et al.*, 2018).

Macroscópicamente el pulmón presentaría lesiones multifocales (al azar) en todos los lóbulos, microscópicamente con tinción tetróxido de osmio se observará una expansión de los tabiques alveolares, causado por la presencia intravascular de gotas de grasa (émbolo de grasa) (figura 2), en riñón se podrán observar lesiones similares en los capilares

glomerulares, para observar histológicamente las gotas de grasa, se deberá sustituir la tinción H&E por Sudan (Suárez-Bonnet *et al.*, 2008; Sardón *et al.*, 2018).

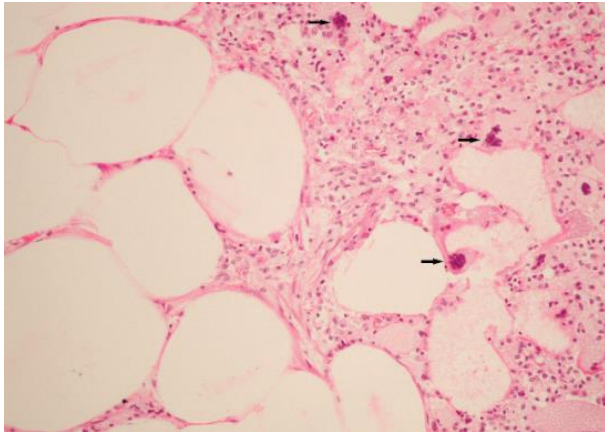


Figura 1. Tejido adiposo, presencia de necrosis con infiltración inflamatorio mixto abundante con macrófagos y células gigantes (flecha negra), H&E. Tomado de Suárez-Bonnet *et al.*, 2008.

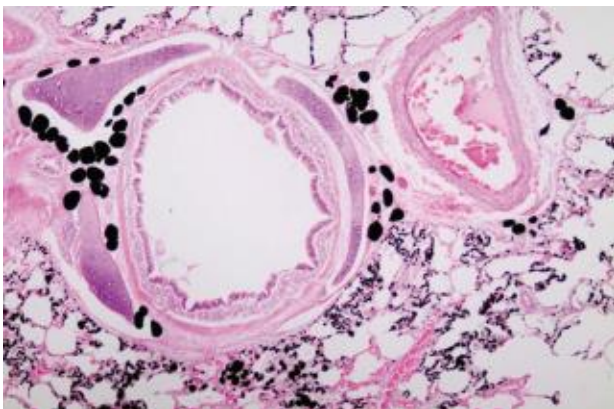


Figura 2. Tejido pulmonar, presencia de glóbulos negros (émbolos grasos) dentro de las arteriolas, capilares y vénulas, Tetróxido de Osmio. Tomado de Sardón *et al.*, 2018.

Microscópicamente, con tinción H&E el hígado presentará inclusiones citoplasmáticas en las células de Kupffer (figura 3), las cuales serán birrefringentes utilizando una luz polarizada, esto indica que las inclusiones son de naturaleza cristalina (tiemannita), lo que confirmará la fusión de Se y Hg (Lailson-Brito *et al.*, 2012).

### Discusión

El delfín rosado es una especie de cetáceo dulce-acuícola que presenta un declive de su estado poblacional, lo cual se demuestra en un estudio realizado en Colombia durante el periodo que va desde 1990 a 2019 (López, 2018). Entre los factores que amenazan su hábitat esta la deforestación, la construcción de represas que genera la fragmentación de su

hábitat, la contaminación de las aguas por Hg, las interacciones con la pesquería, el turismo no regulado y el cambio climático (UPME, 2007). El mercurio por ejemplo, está presente en la naturaleza y cumple un ciclo biogeoquímico natural, pero es mayormente la intervención humana la que se perturba este ciclo, lo que se traduce en un riesgo para todo el ecosistema y la vida del que depende (Selin, 2009). Las erupciones volcánicas, los incendios forestales y la evaporación de Hg presente en el agua y el suelo, son las principales fuentes naturales de liberación de Hg, mientras que las principales fuentes antropogénicas de emisión de este metal son la minería aurífera, la deforestación, las industrias farmacéuticas, agropecuarias, de papel y químicas, la producción de baterías y las diversas fuentes asociadas a la producción de petróleo, gas y carbón. Según Artaxo *et al.* (2000), las fuentes que presentan mayor impacto son la minería aurífera y los incendios forestales naturales o provocados por los seres humanos.

El delfín rosado, gracias al nivel que ocupa en la red trófica de su ecosistema y sumado a la longevidad que presenta (Reeves *et al.*, 2002), podrá bioacumular Hg y MeHg durante años; y a causa de su mecanismo de lenta desmetilación del MeHg y la formación de un complejo entre el Hg y el Se (tiemannita) (Chen *et al.*, 2006; Sørmo *et al.*, 2011; Savery *et al.*, 2013; Cáceres-Saez *et al.*, 2018), podrá neutralizar la toxicidad de este metal sin importar la concentración de Hg o MeHg que consuma (Cáceres-Saez *et al.*, 2018). Es verdad que los mamíferos acuáticos tienen una alta resistencia frente a la toxicidad del Hg, pero la verdadera patología es cuando el Hg requiere altas cantidades de Se para formar tiemannita, llegando a reducir o agotar la biodisponibilidad del Se, y así afectará la función de este como antioxidante (Chen *et al.*, 2006).

Esta especie tiene una dieta basada en una alta variedad de peces (Best y da Silva, 1989), por lo que usualmente consume altas cantidades de ácidos grasos poliinsaturado, además tiene una densa capa de tejido graso subcutáneo (Iverson, 2009; Iverson y Koopman, 2018; Würsig *et al.*, 2018), debido a que es un animal que no puede prescindir de los diferentes antioxidantes, entre ellos el Se. En el caso de presentar una excesiva de tiemannita y una reducción de la biodisponibilidad del Se por secuestro del Hg, se podría considerar la presencia de una patología como la esteatitis o enfermedad de la grasa amarilla, por lo que se sugerirá realizar una necropsia para su confirmación con base a lo expuesto por Siebber *et al.* (1999) y Alliaga-Rossel (2003).

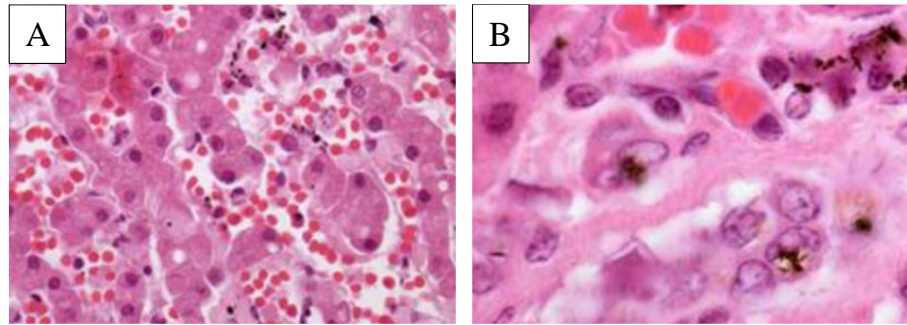


Figura 3. (A). Tejido hepático, se presentan vasos sanguíneos y hepatocitos pigmentados, H&E. (B). Células de kupffer con depósitos intracelulares, H&E. Tomado de Lailson-Brito *et al.*, 2012.

Generalmente la liberación de ácidos grasos durante la esteatitis, podría sobrepasar la capacidad funcional de las diferentes lipoproteínas como captadores y transportadores de estos ácidos. Lo anterior podría provocar la formación de émbolos grasos que se probablemente se originarán a partir de estos ácidos grasos libres circulantes en el torrente sanguíneo, lo que podría ocasionar la muerte del animal, debido a la formación de una obstrucción de la perfusión sanguíneo en los capilares pulmonares, de modo que si un delfín rosado llega a presentar esta patología podría muerte como a causa de una embolia pulmonar.

Se ha reportado la disminución poblacional del delfín rosado a lo largo de dos décadas en un área específica, atribuyéndole a los diversos factores que amenazan su supervivencia como lo es la fragmentación de su hábitats, la pesca incidental y la contaminación en los ríos por metales pesados como el Hg (López, 2018), sin embargo, a la fecha no se han realizados estudios que asocie de forma directa alguna patología que este contribuyendo a la aceleración de la disminución poblacional por muerte de los diferentes individuos, por lo que autores como Fernández et al. (2005) sugieren la consideración de la embolia pulmonar como una patología que afecta de forma importante a los delfines y en consecuencia podría impactar directamente en la disminución poblacional de la especie de delfines rosados.

### Conclusiones

Las aguas de los ríos que conforman el habitat del delfín rosado, están contaminados con Hg, ya sea por el descontrol de los factores naturales o la excesiva actividad antropogénica, igualmente este metal se biomagnifica a través de la red trófica en forma de Hg o MeHg, por lo que el delfín rosado bioacumula este metal en grandes cantidades.

El delfín rosado cuenta con un proceso de adaptación a su vida acuática, esto se refleja entre otros aspectos gracias a su capacidad de soportar niveles elevados de Hg, lo cual logra hacer a través de la transformación de Hg en tiemannita (cristal neutro) con la ayuda del Se. Una baja biodisponibilidad de Se como antioxidante, permite la inflamación del tejido grasos por parte de las especies reactivas de oxígeno, originando la patología de esteatitis, formando indirectamente émbolos grasos, que obstruyen la circulación del pulmón, causando la muerte del animal. Controlando la contaminación del ecosistema del delfín rosado por Hg, se puede evitar la muerte indirecta de estos animales.

### Agradecimientos

Los autores agradecen a la Dirección del Instituto Antártico Chileno por las facilidades otorgadas para la elaboración de este trabajo, así como a la Facultad de Ciencias Agropecuarias, de la Universidad de Ciencias Aplicadas y Ambientales, de Colombia.

### Referencias

- Adjorlolo-Gasokpoh, A., Golow, A.A. y Kambo-Dorsa, J. 2012. Mercury in the surface soil and cassava, Manihot esculata (flesh, leaves and peel) near gold mines at Bogoso and Prestea, Ghana. *Bulletin of Environmental Contamination and Toxicology* 89 (6): 1106-1110. Doi: <https://doi.org/10.1007/s00128-012-0849-7>.
- Artaxo P., Campos, R.C., Fernandes, E.T, Martins, J.V., Xiao, Z., Lindqvist, O., Fernández-Jiménez, M.T. Y Maenhaut, W. 2000. Large scale mercury and trace element measurement in the Amazon basin. *Atmospheric Environment* 34 (24): 4085-4096. Doi: [https://doi.org/10.1016/S1352-2310\(00\)00106-0](https://doi.org/10.1016/S1352-2310(00)00106-0).
- Aliaga Rossel, E. 2003. Situación actual del delfín de río (*Inia*

- geoffrensis*) en Bolivia. *Ecología en Bolivia* 38(2): 167-178.
- Barceló, Q.I. 2000. Estudio de la movilidad de Ca, Cd, Cu, Fe, Mn, Pb y Zn en sedimentos de la presa José Antonio Alzate en el Estado de México. Tesis de Doctorado. Facultad de Ingeniería, Universidad Autónoma del Estado de México.
- Best, R.C. y Da Silva, V.M.F. 1989. Amazon River Dolphin, Boto *Inia geoffrensis* (de Blainville, 1817). En: Ridgway, S.H. y Harrison, S.R. Editor. *Handbook of Marine Mammals*. Academic Press. Cambridge.
- Bonar, J.C. y Wagner A.R. 2003. A third report of "Golf Ball Disease" in an Amazon River dolphin (*Inia geoffrensis*) associated with *Streptococcus iniae*. *Journal of Zoo and Wildlife Medicine* 34: 296-301. Doi: [https://doi.org/10.1638/1042260\(2003\)034\[0296:ATROGB\]2.0.CO;2](https://doi.org/10.1638/1042260(2003)034[0296:ATROGB]2.0.CO;2).
- Cáceres-Saez, I., Haro, D., Blank, O., Aguayo, A., Dougnac, C., Arredondo, C., Cappozzo, H.L. y Ribeiro, S. 2018. High status of mercury and selenium in false killer whales (*Pseudorca crassidens*, Owen 1846) stranded on Southern South America: A possible toxicological concern?. *Chemosphere* 199:637-646. Doi: <https://doi.org/10.1016/j.chemosphere.2018.02.046>.
- Carvajal C. 2014. Lipoprotínas: metabolismo y lipoprotínas aterogénicas. Medicina Legal Costa Rica. Costa Rica.
- Chen, C., Yu, H., Zhao, J., Li, B., Qu, L. y Lui, S. 2006. The roles of serum selenium and selenoproteins on mercury toxicity in environmental and occupational exposure. *Environmental Health Perspectives* 114: 297-301. Doi: <https://doi.org/10.1289/ehp.7861>.
- Choi, S.C., Chase, J.T. y Bartha, R. 1994. Enzymatic Catalysis of Mercury Methylation by *Desulfovibrio desulfuricans*. *Applied and Environmental Microbiology* 60: 1342-1346. Doi: <https://doi.org/10.1128/AEM.60.4.1342-1346.1994>.
- Clarkson, T.W., Vyas, J.B. y Ballatori, N. 2007. Mechanisms of Mercury Disposition in the Body. *American Journal of Industrial Medicine* 50: 757-64. Doi: <https://doi.org/10.1002/ajim.20476>.
- Croteau, M.N., Luoma, S.N. y Stewart, A.R. 2005. Trophic transfer of metals along freshwater food webs: Evidence of cadmium biomagnification in nature. *Limnology and Oceanography* 50 (5): 1511-1519. Doi: <https://doi.org/10.4319/lo.2005.50.5.1511>.
- Das, K., Debacker, V., Pillet, S. y Bouquegneau, J. M. 2003. Heavy metals in marine mammals. En: Vos, J. V., Bossart, G. D. Fournier, M., y O'Shea, T. Editor. *Toxicology of Marine Mammals*. Taylor and Francis Publishers, Washington D.C.
- Dietz, R., Rigét, F.F. y Born, E.W. 2000. An assessment of selenium to mercury in Greenland marine animals. *Science of the Total Environment* 245: 15-24. Doi: [https://doi.org/10.1016/S0048-9697\(99\)00430-1](https://doi.org/10.1016/S0048-9697(99)00430-1).
- Dietz, R., Sonne, C., Basu, N., Braune, B., O'Hara, T., Letcher, R. H., Scheuhammer, T., Andersen, M., Andreasen, C., Andriashek, D., Asmund, G., Aubail, A., Baagøe, H., Born, E.W., Chan, H.M., Derocher, A.E., Grandjean, P., Knott, K., Kirkegaard, M., Krey, A., Lunn, N., Messier, F., Obbard, M., Olsen, M. T., Ostertag, S., Peacock, E., Renzoni, A., Rigét, F.F., Skaare, J.U., Stern, G., Stirling, I., Taylor, M., Wiig, Ø., Wilson, S. y Aars, J. 2013. What are the toxicological effects of mercury in Arctic biota?. *Science of the Total Environment* 44: 775-790. Doi: <https://doi.org/10.1016/j.scitotenv.2012.11.046>.
- Feng, X., Sommar, J., Lindqvist, O. y Hong, Y. 2002. Occurrence, emissions and depositions of mercury during coal combustion in the province Guizhou, China. *Water Air Soil Pollution* 139 (1): 311-314. Doi: <https://doi.org/10.1023/A:1015846605651>.
- Fernández, A., Edwards, J.F., Rodríguez, F., Espinosa de los Monteros, A., Herraréz, P., Castro, P., Jaber, J.R., Martín, V. y Arbelo, M. Gas and fat embolic syndrome" involving a mass stranding of beaked whales (Family Ziphiidae) exposed to anthropogenic sonar signals. *Veterinary Pathology* 42: 446-457.
- Frodello, J.P., Roméo, M., y Viale, D. 2000. Distribution of mercury in the organs and tissues of five toothed-whale species of the Mediterranean. *Environmental Pollution* 108: 447-452. Doi: [https://doi.org/10.1016/S0269-7491\(99\)00221-3](https://doi.org/10.1016/S0269-7491(99)00221-3).
- Gimmel, A.E.R., Baumgartner, K. y Liesegang, A. 2016. Vitamin blood concentration and vitamin supplementation in bottlenose dolphins (*Tursiops truncatus*) in European facilities. *BMC Veterinary Research* 12:180 Doi: <https://doi.org/10.1186/s12917-016-0818-1>.
- Gravena, W., Farias, I. P., da Silva, M. N. F., da Silva, V. M. F., y Hrbek, T. 2014. Looking to the past and future: were the Maderia River rapids a geographical barrier to the boto (Cetacea: Iniidae). *Conservation Genetics* 15: 619-629. Doi: <https://doi.org/10.1007/s10592-014-0565-4>.
- Goggs, R., Benigni, L., Fuentes, V.L. y Chan, D.L. 2009. Pulmonary thromboembolism. *Journal of Veterinary Emergency and Critical Care* 19 (1): 30-52. Doi: <https://doi.org/10.1111/j.1476-4431.2009.00388.x>.

- Hall, B.D., Bodaly, R.A., Fudge, R.J.P. y Rudd, J.W.M. 1996. Food as the dominant pathway of methylmercury uptake by fish. *Water, Air And Soil Pollution* 100: 13-24.
- Hrbek, T., da Silva, V. M. F., Dutra, N., Gravena, W., Martin, A. R., y Farias, I. P. 2014. A new species of river dolphin from Brazil or: how little do we know our biodiversity. *PLoS ONE* 9(1): e83623. Doi: <https://doi.org/10.1371/journal.pone.0083623>.
- Iverson, S. J. 2009. Blubber. En: Perrin, W.F., Wursig, B. y Thewissen, J.G.M. Editor. *Encyclopedia of Marine Mammals* (Second Edition). Academic Press. San Diego, C.A.
- Iverson, S. J. y Koopman, H.J. 2018. Blubber. En: Wursig, B., Thewissen, J.G.M. y Kovacs, K.M. Editor. *Encyclopedia of Marine Mammals (Third Edition)*. Academic Press. San Diego, C.A.
- Jensen, S., y Jersnelöv, A. 1969. Biological Methylation of Mercury in Aquatic Organisms. *Nature* 223: 753-754. Doi: <https://doi.org/10.1038/223753a0>.
- Juan-Salles, C., Prats, N, Ruiz, J. M., Valls, X, Giné, J. M., Garner, M, Vergés, J y Marco, A. 2000. Antioxidant status in a squirrel monkey (*Saimiri sciureus*) with chronic pancreatitis and degenerative myopathy. *Journal of Comparative Pathology* 123: 202-206. Doi: <https://doi.org/10.1053/jcpa.2000.0396>.
- King, J.K., Kostka, J.E., Frischer, M.E. y Saunders, M.F. 2000. Sulfate-Reducing Bacteria Methylate Mercury at Variable Rates in Pure Culture and in Marine Sediments. *Applied and Environmental Microbiology* 66: 2430-2437. Doi: <https://doi.org/10.1128/AEM.66.6.2430-2437.2000>.
- Komsta-Szumaska, E. y Chmielnicka, J. 1977. Binding of mercury and selenium in subcellular fraction of rat liver and kidneys, Following Separate and Joint Administration. *Archives Toxicology* 38: 217-228. Doi: <https://doi.org/10.1007/BF00293656>.
- Lahaye, V., Bustamante, P., Law, R. J., Learmonth, J. A., Santos, M. B., Boon, J. P., Rogan, E., Dabin, W., Addink, M. J., López, A., Zuur, A. F., Pierce, G. J. y Caurant, F. 2007. Biological and ecological factors related to trace element levels in harbor porpoises (*Phocoena phocoena*) from European waters. *Marine Environmental Research* 64: 247-266. Doi: <https://doi.org/10.1016/j.marenvres.2007.01.005>.
- Lailson-Brito, J., Cruz, R., Dorneles, P.R., Andrade, L., Azevedo, A.F., Bernadete, A., Gama, L., Badini, M., Lemos, T., Almeida, R., Pires, D., Rodrigues, W. y Malm, O. 2012. Mercury-selenium relationships in liver of guiana dolphin: the possible role of kupffer cells in the detoxification process by tiemannita Formation. *PLoS ONE* 7 (7): e42162. Doi: <https://doi.org/10.1371/journal.pone.0042162>.
- Larsen, R. E., Buergelt, C., Cardeilhac, P. T. y Jacobson, E. R. 1983. Steatitis and fat necrosis in captive alligator. *Journal of the American Veterinary Medical Association* 183 (11): 1202-1204.
- Leonzio, C., Focardi, S. y Bacci, E. 1982. Complementary accumulation of selenium and mercury in fish muscle. *Science of the Total Environmental*. 24(3): 249-254. Doi: [https://doi.org/10.1016/0048-9697\(82\)90003-1](https://doi.org/10.1016/0048-9697(82)90003-1).
- Leonzio, C., Focardi, S. y Fossi, C. 1992. Heavy metals and selenium in stranded dolphins of the North Tyrrhenian (NW Mediterranean). *Science of the Total Environmental* 119: 77-84. Doi: [https://doi.org/10.1016/0048-9697\(92\)90257-S](https://doi.org/10.1016/0048-9697(92)90257-S).
- López, A. 2007. Respiratory System. En: McGavin, M.D. y Zachary, J.F. *Pathologic Basis of Veterinary Disease*. Mosby Elsevier, Missouri.
- López, T. A. 2018. Tendencia poblacional de los delfines de río *Inia geoffrensis* y *Sotalia fluviatilis* a lo largo de dos décadas en un área del trapecio amazónico. Pontificia Universidad Javeriana, Facultad de Ciencias, Carrera de Biología. Bogotá, Colombia.
- Machado, L.G., Ospina, J.H., Henao, N.A. y Marin, F.D. 2010. Problemática Ambiental ocasionada por el mercurio proveniente de la minería aurífera tradicional, en el corregimiento de Providencia, Universidad de Antioquia, Antioquia.
- Mayor-Oxilia R. 2010. Estrés oxidativo y sistema de defensa antioxidante. *Revista Instituto de Medicina Tropical* 5 (2): 23-29.
- Mosquera-Guerra, F., Trujillo, F., Mantilla-Meluk, H., Velásquez-Valencia, A., Ruiz-Valderrama, D.H., Villa-Navarro, F.A., Albornoz-Garzón, J.G. y Londoño, I. 2015a. Tamaño poblacional, densidad y distribución de *Inia geoffrensis* y *Sotalia fluviatilis* en la cuenca media del río Caquetá. *Momentos de Ciencia* 12(2): 107-115.
- Mosquera-Guerra, F., Trujillo, F., Caicedo-Herrera, D y Martínez-Callejas, S. 2015b. Indicios de biomagnificación de Mercurio total (Hg) en las especies del género *Inia* (Cetartiodactyla: Iniidae) en los ríos Amazonas y Orinoco (Colombia). *Momentos de Ciencia* 12(2):88-92.



- Neagari, Y., Arii, S., Udagawa, M., Onuma, M., Odaya, Y., Kawasaki, T., Tenpaku, M., Hayama, H., Harada, K., Mizukami, M. y Murata, K. 2011. Steatitis in egrets and herons from Japan. *Journal of Wildlife* 47 (1): 49-55. Doi: <https://doi.org/10.7589/0090-3558-47.1.49>.
- Niane, B., Moritz, R., Guedrón, S., Ngom, P. M., Pfeifer, H. R., Mall, I. y Poté, J. 2014. Effect of recent artisanal small-scale gold mining on the contamination of surface river sediment: Case of Gambia River, Kedougou region, southeastern Senega. *Journal of Geochemical Exploration* 144 (Part c): 517-527. Doi: <https://doi.org/10.1016/j.gexplo.2014.03.028>.
- Osores, F., Grández, A. y Fernández J. L. 2010. Mercurio y salud en Madre de Dios, Perú. *Acta Médica Peruana* 27 (4): 310-314. Doi: <https://doi.org/10.1590/S1726-46342010000300001>.
- Pavlat, J., Beach, H., Platter-Rieger, J.M. y Faulkner, M. 2004. *Steatitis in herons and egrets in Southern California. International wildlife rehabilitation.* Council 27th annual conference, International Wildlife Rehabilitation Council, Oakland.
- Reeves, R.R., Stewart, B.S., Clampham, P.J., y Powell, J.A. 2002. *Guide to Marine Mammals of the World.* Alfred A. Knopf. New York.
- Sardón, D., Benito, A., Sierra, E.M., Andrada, M. y Vázquez, F. 2018. Pathology in practice. *Journal of the American Veterinary Medical Association* 252 (2): 185-187. <https://doi.org/10.2460/javma.252.2.185>.
- Savery, L.C., Evers, D.C., Wise, S.S., Falank, C., Wise, J., Gianios, C., Kerr, I., Payne, R., Thompson, W.D., Perkins, C., Zheng, T., Zhu, C., Benedict, L. y Wise, J.P. 2013. Global mercury and selenium concentrations in skin from free-ranging sperm whales (*Physeter macrocephalus*). *The Science of the Total Environment* 450:59-71. Doi: <https://doi.org/10.1016/j.scitotenv.2013.01.070>.
- Selin, N.E. 2009. Global biogeochemical Cycling of Mercury: A review. *Annual Review of Environmental Resources* 34 (1): 43-63. <https://doi.org/10.1146/annurev.enviro.051308.084314>.
- Siebert U, Joiris C, Hoolsbeek L, Benke H, Failing K, Frese K y Petzinger E. 1999. Potential relation between mercury concentrations and necropsy findings in cetaceans from German waters of the North and Baltic Seas. *Marine Pollution Bulletin* 38(4):285–295.
- Schunemann, A. 2002. Trastornos circulatorios. En: Trigo, F.J. y Valero, G. *Patología General Veterinaria*. Cuarta edición. Universidad Nacional Autónoma de México, Ciudad de México.
- Sørmo, E. G., Ciesielski, T.M., Overjordet, L.B., Lierhagen, S., Eggen, G.S., Berg, T. y Jenssen, B.M. 2011. Selenium moderates mercury toxicity in free-ranging freshwater fish. *Environmental Science & Technology* 45: 6561–6566. Doi: <https://doi.org/10.1021/es200478b>.
- Suárez-Bonnet, A., Espinosa, A., Herráez, P., Rodríguez, F., Andrada, M. y Caballero, M.J. 2008. Fat embolism secondary to Yellow Fat Disease in an Appaloosa Horse. *Journal of veterinary diagnostic investigation* 20: 684. Doi: <https://doi.org/10.1177/104063870802000531>.
- Ten Duis HJ: 1997, The fat embolism syndrome: review. *Injury* 28:77–85. Doi: [https://doi.org/10.1016/S0020-1383\(96\)00085-X](https://doi.org/10.1016/S0020-1383(96)00085-X)
- Unidad de Planeación Minero Energetica UPME. 2007. Producción más limpia en la minería de oro en Colombia Mercurio, Cianuro y otras sustancias. Bogotá, Colombia.
- Vanda, B. 2004. Alteraciones celulares y tisulares. En: Trigo, F. y Valero, G. Editor. *Patología General Veterinaria*. Cuarta edición. Universidad Nacional Autónoma de México, Ciudad de México.
- Wong, E., Mikaelian, I., Desnoyers, M. y Fitzgerald, G. 1999. Pansteatitis in a free-ranging Red-tailed Hawk (*Buteo jamaicensis*). *Journal of Zoo and Wildlife Medicine* 30: 584–586.
- Woshner, V., Knott, K., Wells, R., Willetto, C., Swor, R. y O'Hara, T. 2008. *EcoHealth* 5:360-370. Doi: <https://doi.org/10.1007/s10393-008-0164-2>.
- Würsig B., Thewissen J.G.M y Kovacs, K. 2018. *Amazon River Dolphin. Encyclopedia of Marine Mammals* (3rd edition). Academic Press. San Diego C.A.

**Citar como:** Banse-Bueno, N. y Aguayo-Lobo, A. 2020 Posible predisposición a embolia pulmonar en el delfín rosado *Inia geoffrensis* (Blainville, 1817) por contaminación con mercurio en su ecosistema. *Intropica* 15(2): 155-163. Doi: <https://doi.org/10.21676/23897864.3554>