Duazary / Vol. 21, No. 2 – 2024 / 158 - 165
DOI: https://doi.org/10.21676/2389783X.5873

Reporte de casos clínicos

Tratamiento de endodoncia de dificultad alta en diente calcificado: reporte de caso clínico

High difficulty endodontic treatment in calcified tooth: Clinical case report

Edison Quesada-Maldonado[1], Diana Quiroz-Morales[2]

Para citar este artículo: Quesada-Maldonado E, Quiroz-Morales D. Tratamiento de endodoncia de dificultad alta en diente calcificado: reporte de caso clínico. Duazary. 2024;21:158-65. https://doi.org/10.21676/2389783X.5873

Recibido en abril 24 de 2024
Aceptado en junio 30 de 2024
Publicado en línea en junio 30 de 2024

RESUMEN

La obliteración del sistema de conductos radiculares se asocia a situaciones que pueden desencadenar injurias o agresiones para la pulpa, entre estas destacan: caries, ortodoncia, traumatismos, etc. La ausencia de canal visible y calcificación de este implican alta dificultad. Mujer de 48 años, con dolor, antecedente de trauma, caries y respuesta a prueba de sensibilidad al frío normal, sin dolor a palpación y dolor a percusión. Sin movilidad y raíz normal. Tampoco se evidencian accidentes ni inicio de tratamiento. Impera la evaluación, determinación del grado de complejidad de cada situación clínica, planificar adecuadamente, emplear recursos y herramientas de vanguardia.

Palabras clave: cavidad pulpar; permeabilidad; endodoncia; tratamiento del conducto radicular.

ABSTRACT

Obliteration of the root canal system is associated with situations that can trigger injuries or attacks on the pulp, including cavities, orthodontics, trauma, etc. The absence of a visible canal and its calcification imply great difficulty. A 48-year-old woman with pain, history of trauma, caries, and response to a typical cold sensitivity test without pain on palpation and pain on percussion. Without mobility and normal root. There is also no evidence of accidents or initiation of treatment. Evaluation, determination of the complexity of each clinical situation, adequate planning, and use of cutting-edge resources and tools prevail.

Keywords: Dental pulp cavity; Permeability; Endodontics; Root canal therapy.

1. Universidad del Magdalena. Santa Marta, Colombia. Correo: edison158@hotmail.com - https://orcid.org/0000-0001-7398-5902
2. Universidad del Magdalena. Santa Marta, Colombia. Correo: dianaquiroz894@gmail.com - https://orcid.org/0009-0009-7945-1691

INTRODUCCIÓN

Los tratamientos de endodoncia o tratamientos de conducto se realizan con fin de aumentar la longevidad de los dientes en el cuerpo humano y así mantener la función y estética en cavidad oral para los pacientes.[1] Lo cual a futuro repercute positivamente en la salud y calidad de vida de estos.[2] Se indican en pacientes con dolor, trauma, con fines protésicos o para tratar y/o eliminar infecciones de origen endodóntico.[3,4]

La realización de un tratamiento de endodoncia puede suponer un reto incluso para el odontólogo especialista en endodoncia (endodoncista), esto sujeto al nivel de formación y a la experiencia del clínico; influye además el grado de dificultad y/o complejidad inherente a cada caso o situación clínica particular.[5] Por ello es necesario realizar un análisis previo de cada historia clínica y existen formularios o instrumentos de evaluación que posibilitan la asignación de un nivel de dificultad al caso y permiten que la selección del mismo sea más eficiente y fácil de documentar, también facilitan al odontólogo la toma de decisiones respecto a si es necesario remitir o no dado que en estos formularios se tienen en cuenta y se consideran los factores de riesgo potenciales que puedan complicar la terapia a realizar y su resultado.[6]

Factores como movimientos ortodónticos, la sobrecarga oclusal y traumatismo dental se han asociado a obliteración en el sistema de canales o conductos radiculares, esta condición consiste en la aposición de dentina secundaria o terciaria lo que produce reducción del volumen de los mismos y aumenta sobremanera la dificultad para realizar el tratamiento de endodoncia comprometiendo el éxito de los mismos.[7] Para abordar y tratar adecuadamente estos casos y aumentar la tasa de éxito, es necesario considerar el uso y combinación de elementos y tecnologías tales como: tomografía computarizada de haz cónico, sistemas de navegación dinámica, magnificación o microscopia, instrumentación mecanizada, así como de guías endodónticas computarizadas, entre otros.[8–10]

La localización de los canales o conductos radiculares es de vital importancia para la realización del tratamiento endodóntico y así mismo realizarla conservando la mayor parte de estructura y tejido dental sanos para así disminuir posibles complicaciones y mejorar el pronóstico a corto, mediano y largo plazo.[11]

A continuación, se presenta un caso correspondiente a un diente 22 incisivo lateral superior derecho con canal no visible radiográficamente debido a calcificación.

REPORTE DE CASO CLÍNICO

Paciente femenino de 48 años que consulta por dolor severo y localizado en diente anterosuperior izquierdo (incisivo lateral superior izquierdo 22) de varios días de evolución. Refiere trauma por golpe al sufrir caída hace aproximadamente 10 años, niega tratamiento de ortodoncia previo, así como inflamación en el área, fistula o absceso. Al examen clínico se observa lesión cariosa que compromete superficies mesial, palatina, vestibular y distal; en dicha zona previamente presentaba restauración en resina que se le desalojó. No se observan cambios en tejidos blandos, edema ni enrojecimiento, tampoco inflamación ni tumefacción intraoral o extraoral. El sondaje periodontal es normal, no hay sangrado ni inflamación.

La respuesta a la prueba de sensibilidad térmica al frío estuvo dentro de los parámetros normales, no hubo dolor a la palpación, pero si hubo respuesta dolorosa a la percusión vertical y horizontal. No presenta movilidad dental.

Radiográficamente al analizar la imagen periapical inicial, se observa a nivel de la corona zona radiolúcida que compromete las superficies mesial, vestibular, palatina que abarcan aproximadamente el 40% de la estructura coronal compatible con caries dental. Así mismo se aprecia zona radiolúcida en superficie distal de la corona a la altura del tercio medio e incisal compatible con caries. No se aprecia cámara pulpar y en su lugar se aprecia zona radiopaca compatible con dentina secundaria. Se aprecia raíz única radiopaca, de forma cónica y sin alteraciones aparentes o curvaturas pronunciadas, el espacio del ligamento periodontal se aprecia ligeramente ensanchado. El conducto radicular no se observa, en su espacio se aprecia radiopacidad que ocupa toda la extensión de este por lo cual no parece permeable. El trabeculado óseo se evidencia normal. No se evidencian accidentes endodónticos previos ni hallazgos que indiquen intentos de inicio de tratamientos de este tipo en el pasado en dicho diente (figura 1).

Se analiza y estudia el caso de acuerdo a las condiciones clínico-radiográficas y teniendo en cuenta el protocolo y formulario propuesto por la Asociación Americana de Endodoncia sobre la evaluación de la dificultad de casos endodónticos se llega a la conclusión de que es un caso clínico de alta dificultad puesto que reúne tres factores de este nivel: trayectoria indistinta del canal o conducto(s) y cámara no visible, dolor severo, antecedentes de trauma dental, además es paciente ansiosa pero cooperativa y con leve limitación para la apertura bucal. Teniendo en cuenta todo lo anterior el pronóstico es reservado. Debido a que el motivo de consulta de la paciente involucra dolor, se concerta con ella la posibilidad de iniciar la endodoncia, se explican los riesgos y posibles complicaciones, así como la posibilidad de necesitar varias sesiones o citas y ésta accede a la realización del procedimiento firmando el consentimiento informado.

Se inicia el procedimiento con anestesia local de la zona, se bloqueó el nervio alveolar superior anterior para cual se usó articaína al 4% con epinefrina 1:100.000 dado que el procedimiento podía ser de larga duración y se reforzó por palatino. Se inició la apertura con el retiro de caries con fresas redondas diamantadas de alta velocidad y se procedió a buscar el conducto con el explorador de conductos o sonda DG16 de punta afilada, para luego usar lupas de magnificación, puntas de ultrasonido y bajo condiciones de luz adecuadas se comenzó a usar fresas redondas diamantadas de baja velocidad con irrigación y refrigeración auxiliar para poder penetrar al conducto radicular el cual se consiguió negociar y se logró acceder con éxito con el uso de limas manuales preserie 06, 08 y 10.

Paso seguido se comprobó radiográficamente la permeabilidad o trayectoria de planeo (*glide path*, en inglés) del conducto (figura 2) y la posición del instrumento dentro del canal, y se estableció conductometría electrónica a 20,5mm con localizador apical de última generación y esta medida se ratificó radiográficamente. Se realizó la instrumentación del sistema de conductos con limas manuales y rotatorias, durante todo el procedimiento se irrigó abundantemente con hipoclorito de sodio al 5%, jeringa de 5cc y monojet de salida lateral y activación de la solución irrigadora con ultrasonido.

Posteriormente, se secó el conducto con puntas de papel absorbentes estandarizadas y se comprobaron las condiciones adecuadas para la obturación (ausencia de dolor, ausencia de sangrado, ausencia de supuración o exudado) y se llevó a cabo con éxito la obturación del sistema de conductos mediante técnica lateral, gutapercha y cemento a base de resina. Se tomaron radiografías de control de obturación y también radiografía final en donde se evidenció una adecuada obturación y selle (figura 3). Se colocó restauración temporal y se programó nueva cita para la reconstrucción definitiva.

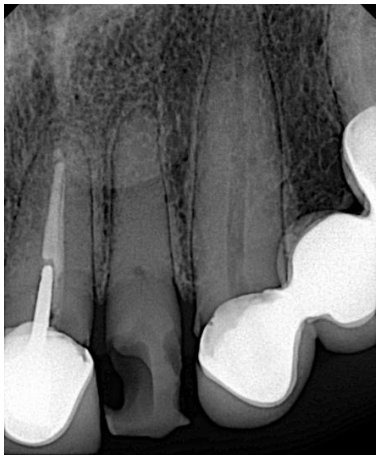

Figura 1. Radiografía inicial preoperatoria.

Figura 2. Comprobación permeabilidad o *glide path*.

Figura 3. Radiografía final.

Declaración de aspectos éticos

Este estudio tuvo en consideración el cumplimiento de los principios y normas éticas de la Declaración de Helsinki de 1975,[20] y sus posteriores revisiones, y la Resolución 8430 de 1993 del Ministerio de Salud de Colombia para la investigación con seres humanos.[21] La recopilación de información y el manejo de datos se hizo manteniendo el anonimato de los participantes, de los cuales se obtuvo el consentimiento informado.

DISCUSIÓN

La etiología de los procesos de calcificación parcial o total del sistema de conductos radiculares dentales puede asociarse a agresiones o injurias tales como caries dental, lesiones abfractales, trauma dental, envejecimiento fisiológico, trauma oclusal, hábitos para funcionales y también a historia de procedimientos odontológicos previos como la ortodoncia o recubrimientos pulpares.[12] En el caso presentado la paciente refiere historia de trauma dental, también es evidente clínica y radiográficamente la caries dental y presenta edentulismo parcial.

La obliteración del sistema de conductos radiculares o también llamada calcificación pulpar cuyo mecanismo histopatológico aún es desconocido, es detectada frecuentemente en dientes anteriores y con cambios de color, también en radiografías de rutina.[13] Aproximadamente entre el 4 al 24% de los dientes con antecedentes de trauma dentoalveolar pueden desarrollar deterioro pulpar desencadenado en obliteración pulpar con ausencia radiográfica de la pulpa dental.[14] Sin embargo en el caso sujeto de este reporte el diente afectado no tenía cambio de color a pesar de haber tenido trauma dental y la condición se determinó por la presencia de dolor dental.

La presencia de obliteración generalizada que afecta varios dientes puede asociarse al uso prolongado y diario de glucocorticoides en paciente con una condición hematológica poco común conocida como hemoglobinuria paroxística nocturna.[15]

Establecer e implementar un tratamiento para dientes con obliteración pulpar puede ser difícil y las posturas sobre la terapéutica a instaurar pueden ir desde la realización de manera preventiva del tratamiento de endodoncia sobre todo en dientes que han sufrido trauma, esto con el fin de evitar necrosis pulpar hasta la realización de seguimientos con controles clínicos y radiográficos cuando hay ausencia de síntomas o de signos de alarma sobre todo en la región periapical.[16]

Solamente en el 10% de 2161 casos de dientes con obliteración del conducto radicular se detectaron áreas hipodensas asociadas a patología periapical en imágenes de tomografías computarizadas de haz cónico de dientes anteriores.[17] En el caso analizado y estudiado en el presente reporte no se evidenciaron alteraciones radiográficas a nivel del periápice dental.

El uso combinado de magnificación con microscopio con sistemas de navegación dinámica y tomografía computarizada precisa ser usado para el abordaje de estos casos debido a su mayor efectividad y a que permite preservar mayor cantidad de tejido dental sano y por consiguiente debilitar en menor grado el órgano dental,[18–20] no obstante, toda esta tecnología de punta e innovación no está disponible fácilmente para gran parte de los clínicos y por ende tampoco para los pacientes. Por esta razón el conocimiento, experiencia y habilidad del endodoncista tratante juegan un papel fundamental en el resultado final y en el pronóstico.

CONCLUSIONES

La evaluación minuciosa de cada caso o diente con indicación de endodoncia permite a los endodoncistas y clínicos determinar el grado de complejidad de los tratamientos a realizar y así mismo llevar a cabo una planificación certera e ideal que conduzca al éxito y al bienestar del paciente. En casos de alta complejidad el uso de tecnología de punta y herramientas actuales tales como tomografía, sistemas de navegación dinámica, magnificación o microscopía, instrumentación mecanizada entre otros, facilitan y garantizan intervenciones menos invasivas, sumado a todo lo anterior la destreza, habilidad y experiencia del endodoncista tratante aumentan las posibilidades de éxito y juegan un papel importante en el pronóstico.

DECLARACIÓN SOBRE CONFLICTOS DE INTERÉS

Los autores declaran que no existen conflictos de interés.

CONTRIBUCIÓN DE LOS AUTORES

EQM participó en la selección del caso a reportar, recopilación de información clínica figuras, revisión del tema, búsqueda y selección bibliográfica, estructuración, edición y revisión final.

DQM participó en la búsqueda y selección de bibliografía, revisión del tema, discusión y conclusión, edición y revisión final de manuscrito.

REFERENCIAS

1. Ferrari M, Pontoriero DIK, Ferrari Cagidiaco E, Carboncini F. Restorative difficulty evaluation system of endodontically treated teeth. J Esthet Restor Dent. 2022;34:65-80. https://doi.org/10.1111/jerd.12880

2. Doğramacı EJ, Rossi-Fedele G. Patient-related outcomes and oral health-related quality of life in endodontics. Int Endod J. 2023;56:169-87. https://doi.org/10.1111/iej.13830

3. Karamifar K, Tondari A, Saghiri MA. Endodontic periapical lesion: An overview on the etiology, diagnosis and current treatment modalities. Eur Endod J. 2020;5:54-67. https://doi.org/10.14744/eej.2020.42714

4. Fransson H, Dawson V. Tooth survival after endodontic treatment. Int Endod J. 2023;56:140-53. https://doi.org/10.1111/iej.13835

5. Endodontists AA. Guide to clinical endodontics. Sixth edition; 2016.

6. American Association of Endodontists. Endodontic case difficulty assessment form and guidelines patient information guidelines. In: American Association of Endodontists; 2010.

7. Peña-Bengoa F, Valenzuela M, Flores MJ, Dufey N, Pinto KP, Silva EJNL. Effectiveness of guided

endodontics in locating calcified root canals: A systematic review. Clin Oral Investig. 2023;27:2359-74. https://doi.org/10.1007/s00784-023-04863-0

8. Fonseca Tavares WL, de Oliveira Murta Pedrosa N, Moreira RA, Braga T, de Carvalho Machado V, Ribeiro Sobrinho AP, et al. Limitations and management of static-guided endodontics failure. J Endod. 2022;48:273-9. https://doi.org/10.1016/j.joen.2021.11.004

9. Connert T, Weiger R, Krastl G. Present status and future directions - Guided endodontics. Int Endod J. 2022;55:995-1002. https://doi.org/10.1111/iej.13687

10. Wu M, Liu M, Cheng Y, Tang W, Yan P, Jiang H. Treatment of pulp canal obliteration using a dynamic navigation system: Two case reports. J Endod. 2022;48:1441-6. https://doi.org/10.1016/j.joen.2022.07.014

11. Falcon PA, Falcon CY, Abbasi F, Hirschberg CS. Chamberless endodontic access for treatment of calcified anterior central incisors. J Endod. 2021;47:322-6. https://doi.org/10.1016/j.joen.2020.10.017

12. Quaresma SA, da Costa RP, Ferreira-Petean IB, Silva-Sousa AC, Mazzi-Chaves JF, Ginjeira A, Sousa-Neto MD. Root canal treatment of severely calcified teeth with use of cone-beam computed tomography as an intraoperative resource. Iran Endod J. 2022;17:39-47. https://doi.org/10.22037/iej.v17i1.36153

13. Vinagre A, Castanheira C, Messias A, Palma PJ, Ramos JC. management of pulp canal obliteration-Systematic review of case reports. Medicina (Kaunas). 2021;57:1237. https://doi.org/10.3390/medicina57111237

14. McCabe PS, Dummer PM. Pulp canal obliteration: An endodontic diagnosis and treatment challenge. Int Endod J. 2012;45:177-97. https://doi.org/10.1111/j.1365-2591.2011.01963.x

15. Jiandong B, Yunxiao Z, Zuhua W, Yan H, Shuangshuang G, Junke L, Hongwei W, Hua X. Generalized pulp canal obliteration in a patient on long-term glucocorticoids: a case report and literature review. BMC Oral Health. 2022;22:352. https://doi.org/10.1186/s12903-022-02387-9

16. Kulinkovych-Levchuk K, Pecci-Lloret MP, Castelo-Baz P, Pecci-Lloret MR, Oñate-Sánchez RE. Guided endodontics: A literature review. Int J Environ Res Public Health. 2022;19:13900. https://doi.org/10.3390/ijerph192113900

17. Vera J, Thepris-Charaf J, Hernández-Ramírez A, García JG, Romero M, Vazquez-Carcaño M, Arias A. Prevalence of pulp canal obliteration and periapical pathology in human anterior teeth: A three-dimensional analysis based on CBCT scans. Aust Endod J. 2023;49:351-7. https://doi.org/10.1111/aej.12669

18. Nasiri K, Wrbas KT. Management of calcified root canal during root canal therapy. J Dent Sci. 2023;18:1931-2. https://doi.org/10.1016/j.jds.2023.06.018

19. Torres A, Lerut K, Lambrechts P, Jacobs R. Guided endodontics: Use of a sleeveless guide system on an upper premolar with pulp canal obliteration and apical periodontitis. J Endod. 2021;47:133-9.

https://doi.org/10.1016/j.joen.2020.09.016

20. Yang X, Zhang Y, Chen X, Huang L, Qiu X. Limitations and management of dynamic navigation system for locating calcified canals failure. J Endod. 2024;50:96-105. https://doi.org/10.1016/j.joen.2023.10.010