

REPARACION ESPONTÁNEA DE FRACTURA RADICULAR HORIZONTAL

Jorge Elias Dancur Turizo*, Antonio Díaz Caballero** y Gustavo Velazco Zuñiga***

RESUMEN

Se reporta un caso clínico de una fractura radicular horizontal en un central superior izquierdo, que reparó espontáneamente sin tratamiento dental alguno. La fractura se diagnosticó catorce años después de recibir el trauma, en un examen radiográfico rutinario de la consulta endodóntica, ya que el diente sin ninguna sintomatología presentaba al examen clínico cambio de color y al examen radiográfico se observaba zona radiolúcida en la zona apical, por lo que fue remitida del posgrado de ortodoncia al posgrado de endodoncia de la facultad de odontología de la Universidad de Cartagena.

Al examen radiográfico realizado en el posgrado de endodoncia se observa línea de fractura radicular horizontal a nivel de la unión del tercio cervical con el tercio medio de la raíz y además se encuentra un defecto óseo al mismo nivel de la fractura radicular.

Se realiza el tratamiento de conducto radicular sin complicación alguna.

Este caso es sorprendente por realizarse una reparación espontánea sin tratamiento odontológico alguno y más aún sin emitirse un diagnóstico de fractura radicular con anterioridad. (DUAZARY 2010, 79 - 83)

Palabras clave: reparación, endodoncia, espontánea, fractura.

ABSTRACT

Is reported a clinical case of a horizontal root fracture in a maxillary left central incisor that was spontaneously repaired without any dental treatment is reported. The root fracture was diagnosed in an x-ray endodontic examination routine fourteen years after receiving the trauma due to changes in the color of the tooth and asymptomatic, x-ray examination showed a radiolucent zone apically, reason why the patient was sent from orthodontic service to endodontic service at Dentistry School of Cartagena University.

Radiographs examination showed a line of horizontal fracture between the union of the cervical third with the middle third and in addition there is a bone defect at the same level of the root fracture.

Root canal treatment is done without any complication.

This case is surprising because of the spontaneous repair with no dental treatment and without emitting a fracture diagnosis to radicular previously.

Keyword: repair, endodontic, spontaneous, fractured.

*Odontólogo Universidad de Cartagena. Residente Endodoncia Universidad de Cartagena. Dirección Carrera 16A N° 19-58 La Ford. Sincelejo Sucre. Colombia. Correo electrónico: jodatu1@gmail.com

**Odontólogo Universidad de Cartagena. Especialista en Periodoncia Universidad Javeriana Magister en educación Universidad del Norte Candidato a Doctorado Ciencias Biomédicas Universidad de Cartagena. Director Grupo de Investigación GITOU. Correspondencia: Campus de Zaragocilla Facultad de Odontología Universidad de Cartagena. Cartagena. Colombia. Correo electrónico: antoniodiazc@yahoo.com

***Odontólogo Endodoncista Universidad de Cartagena. Coordinador Académico y Profesor Titular Facultad de Odontología Universidad de Cartagena. Docente Posgrado de Endodoncia Universidad de Cartagena. Correspondencia: Campus de Zaragocilla Facultad de Odontología Universidad de Cartagena. Cartagena. Colombia. Correo electrónico: gustavovelascoszuniga@yahoo.es

INTRODUCCIÓN

Según Andreasen y Andreasen, las fracturas radiculares son aquellas que afectan al cemento, la dentina y la pulpa^{1,2}. Estas clases de fracturas no ocurren muy frecuentemente comparadas con otras afecciones dentales¹⁻³, siendo aproximadamente el 3% de todos los traumas dentales^{1,2}.

Esos traumatismos dentales pueden clasificarse de acuerdo con varios factores. La clasificación de Andreasen aceptada por la Organización Mundial de la Salud en 1992 puede ser aplicada a la dentición temporal y permanente; con respecto a la frecuencia y etiología, se reporta que esta clase de traumatismo dental es poco común en los primeros años de la niñez, incrementándose cuando el niño empieza a dar sus primeros pasos, debido a la poca coordinación de sus movimientos lo que favorece las caídas. Observaciones realizadas aseveran que se aumenta aún más en la edad escolar⁴, llegando hasta una frecuencia del 18%⁵, por lo que el mayor hallazgo de estas fracturas es a nivel de los centrales superiores permanentes en plena erupción con ápice maduro^{2,6}. En dientes inmaduros la frecuencia de fracturas es normalmente baja, probablemente debido a la alta elasticidad de los procesos alveolares, siendo más común la luxación dental en esta clase de dientes⁷. Durante la adolescencia, la mayoría de las lesiones traumáticas dentales son atribuibles a los accidentes en las actividades deportivas que se realizan. Algunos autores manifiestan que aproximadamente del 1.5% al 3.5% de los adolescentes que realizan actividades deportivas sufren lesiones dentales traumáticas anualmente⁴.

Según su localización, las fracturas radiculares horizontales se dan más a nivel del tercio medio, seguido las del tercio coronal y luego, las del tercio apical^{2,6}. Pueden ser fracturas únicas o múltiples^{2,6,8}. Las fracturas únicas y alejadas de la parte cervical de la raíz, o sea, las ubicadas en el tercio medio y apical tienen mejor pronóstico^{2,6} que las fracturas ubicadas en el tercio cervical de la raíz, las cuales se dan en menos del 15% de todos los casos. Adicionalmente las fracturas horizontales radiculares muestran un alto número de casos en donde se preserva la vitalidad pulpar comparada con la luxación dental⁶.

Por otro lado, la unión exitosa de los dos fragmentos radiculares depende sustancialmente del tejido vital pulpar y de un periodonto saludable; y el pronóstico de

esa fractura radicular depende de la extensión de la línea de fractura, del estado del tejido pulpar, de la oclusión, del desplazamiento de los fragmentos radiculares y de la salud en general del paciente⁸.

TRATAMIENTO DE LA FRACTURA RADICULAR HORIZONTAL

El tratamiento óptimo depende del proceso de reparación y la habilidad para estimar el pronóstico a largo plazo de los dientes fracturados⁹.

La localización de la fractura radicular y el estado de la pulpa determinan el tratamiento a seguir. Si la fractura ocurre cerca del borde gingival con comunicación a la cavidad oral, el tratamiento indicado es la extracción del fragmento coronal con la extrusión ortodóncica de la raíz¹⁰. En cambio si la fractura se localiza por debajo de la cresta alveolar y no existe comunicación con la cavidad oral, se recomienda un tratamiento más conservador, como es la reducción de la fractura, ferulización y alivio de la oclusión¹¹.

Con base en la evidencia actual, el tratamiento que se emplea para las fracturas radiculares horizontales es similar al de la luxación, es decir, se indica una ferulización semirrígida durante 3 a 4 semanas para favorecer la recuperación del ligamento periodontal dañado. Por lo general, el pronóstico para la pulpa es favorable, reportándose necrosis pulpar en menos del 20%, lo que se hace necesario en éste caso la terapia de conducto radicular. Los casos en que se indica la terapia de conducto radicular, es cuando existe la presencia de osteítis rodeando la zona de la fractura y solamente se le practica la terapia de conducto radicular al segmento coronal, ya que el fragmento apical preserva la vitalidad pulpar, incluso en presencia de una necrosis del fragmento coronal¹².

Esa preservación de la vitalidad pulpar del fragmento apical se debe que al ocurrir la fractura horizontal por lo general el fragmento que se desplaza es el coronal, quedando fijo el fragmento apical. Al quedar fijo no ocurre ruptura de la pulpa a nivel apical siendo muy raro la necrosis pulpar a ese nivel, no ocurre lo mismo con el fragmento coronal en el que frecuentemente se da la ruptura de la pulpa por la línea de fractura de este nivel ocasionándose una necrosis pulpar¹³, la cual se tiene una incidencia del 25% de los casos^{6,13}.

El presente artículo reporta el hallazgo clínico de una reparación espontánea de una fractura

radicular horizontal nunca diagnosticada, ocurrida aproximadamente hace 14 años.

CASO CLÍNICO

Paciente femenino de 22 años de edad, remitida al posgrado de endodoncia de la facultad de odontología de la Universidad de Cartagena, para valoración endodóntica por presentar cambio de color y zona radiolúcida periapical a nivel del central superior derecho (figura 1).

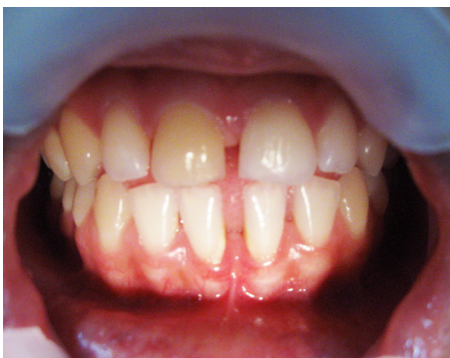

Figura 1. Cambio de color bastante notorio en el central superior derecho.

Refiere la paciente que a la edad de aproximadamente 9 años, sufrió trauma al caerse de su propia altura, ocasionándole grave herida en la frente y laceración en el labio. Comenta que recibió atención médica por la herida en la frente, más no así por la laceración en boca.

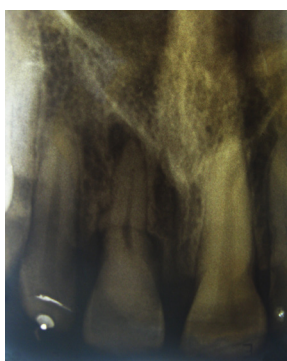

Figura 2. Se observa línea de fractura horizontal en el tercio medio con formación de cayo óseo y defecto en esa zona en la continuidad del ligamento periodontal; se observa calcificación generalizada en la cámara pulpar y permeabilidad en todo el trayecto del canal radicular con una lesión radiolúcida apical con pérdida de la continuidad del ligamento periodontal en la zona.

Radiográficamente se observa línea de fractura reparada, localizada en la unión del tercio cervical y medio de la

raíz al igual que un defecto en la estructura ósea a nivel de la fractura del diente en mención, ocasionado por el proceso de la cicatrización ósea. Se observa además zona radiolúcida periapical de aproximadamente 6mm x 3mm, calcificación de la cámara pulpar y del tercio apical (figura 2). El diente no presentó sintomatología alguna y a las pruebas de frío y calor no respondió.

Se diagnostica periodontitis apical crónica no supurativa y se le realiza terapia de conducto radicular con preparación invertida y obturación lateral modificada (figuras 3 y 4).

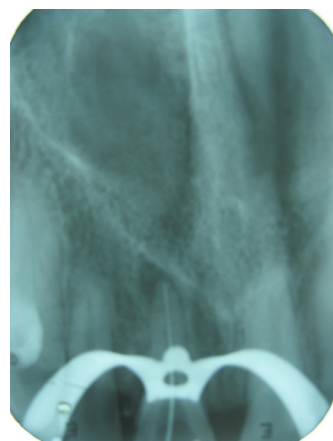


Figura 3. Se realiza conductometría con localizador apical a (19 mm) y se logra pasar tercio apical obliterado.

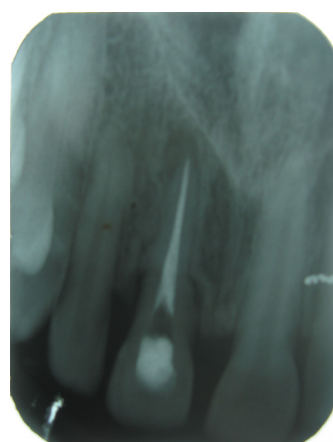

Figura 4. Se observa obturación definitiva bien definida del conducto radicular.

DISCUSIÓN

La fractura radicular es la que afecta al cemento, la dentina y la pulpa^{1,2} y su reparación ocurre sólo en presencia de vitalidad pulpar⁸, ya que al preservarse

la vitalidad pulpar, los odontoblastos y las células del cemento son las responsables de realizar la reparación radicular y además si no existe movilidad y desplazamiento del fragmento coronal, el paciente puede permanecer sin ninguna sintomatología e incluso no requerir tratamiento odontológico alguno.

En un estudio se reporta que el 31% de pacientes se les identificó la fractura radicular coincidentalmente en exámenes radiográficos rutinarios¹² y es así como en varios informes se reportan reparaciones de fracturas radiculares horizontales sin haber recibido tratamiento odontológico alguno^{1, 3, 14}. Existe en la literatura una frecuencia del 70% de reparación espontánea, e incluso, con la conservación de la vitalidad pulpar del diente fracturado¹⁵.

Por otro lado, lo que favorece el buen pronóstico de las fracturas horizontales para que repare espontáneamente es el estado del diente al momento del trauma. Por lo general son dientes jóvenes que tienen el foramen amplio y por consiguiente la pulpa también lo es, asegurando una excelente irrigación lo que facilita la revascularización¹⁶ y asegurar así la vitalidad pulpar para la reparación de la fractura y además otro aspecto importante es el grado de desplazamiento de los fragmentos¹⁵. En una fractura radicular que no exista desplazamiento de los fragmentos tiene más posibilidades de preservar la vitalidad pulpar comparada con una donde si exista desplazamiento de los fragmentos radiculares^{15, 17} reportándose necrosis pulpar en un 20 - 44% en los casos de raíz fracturada¹¹. La necrosis es mediata, se recomienda realizar controles periódicos por lo menos durante un año para valorar la vitalidad pulpar¹⁵, pero pueden además ocurrir lentamente cambios por lo que estos dientes fracturados requieren una observación mínima durante un periodo de dos años aunque el diente se muestre asintomático¹.

En el caso que se reporta, el trauma y el desplazamiento del fragmento coronal probablemente fue mínimo, el ápice y el canal radicular se encontraban amplios al momento de la fractura, ya que esta ocurrió a la edad de 8 años cuando el diente recién está en proceso de erupción; todas estas condiciones presentadas por el diente, favorecen el sanado espontaneo de los fragmentos fracturados y coinciden con los requisitos expresados por Feiglin para que se dé la reparación de esos fragmentos fracturados¹⁵.

Al no recibir un seguimiento de la vitalidad pulpar porque se ignoraba la presencia de la fractura radicular,

no se sabe con certeza en que momento ocurre la necrosis pulpar hasta encontrarse en el estado en que se encuentra actualmente con la obliteración de la cámara pulpar y del conducto radicular en el tercio apical, ya que la necrosis no se presenta inmediatamente si no tardíamente¹⁵. Por otro lado existen reportes que aseveran que el 75% de los dientes fracturados presentan nódulos de calcificación a nivel pulpar como se observa en esta caso clínico que se reporta¹⁴.

El caso reportado es un ejemplo que confirma que un diente que se fracture y permanezca en el alveolo, tiene grandes posibilidades de supervivencia, de no ser extraído, muy a pesar de no recibir tratamiento odontológico alguno. Todo esto depende de la conservación de la vitalidad pulpar y del no desplazamiento de los fragmentos radiculares fracturados para que sane espontáneamente. La edad y el estado de salud del paciente, al momento de la fractura, también son de suma importancia para que se efectúe la curación radicular.

La complicación más probable que presente un diente con una fractura radicular horizontal puede ser diagnosticada con continuos exámenes clínicos y a través de exámenes radiográficos, procedimientos que no se le realizaron, ya que no existió un diagnóstico de la fractura como tal.

La disminución de la vitalidad pulpar y la calcificación del conducto radicular en un diente fracturado pueden darse aproximadamente al final del primer año de ocurrir la fractura radicular. Pero cambios mínimos pueden ser vistos, por lo que usualmente se recomienda tener en observación el diente durante un periodo mínimo de dos años.

REFERENCIAS BIBLIOGRÁFICAS

1. Özbek M, Serper A, Calt S. Repair of untreated horizontal root fracture: a case report. *Dent Traumatol.* 2003; 19(5): 296-297.
2. Güngör H, Büyükgüral B, Uysal S. Root fracture in immature tooth: report of a case. *Dent traumatol.* 2007; 23(3): 173-176.
3. Tziafas D, Margelos I. Repair of untreated root fracture; a case report. *Endod Dent Traumatol.* 1993; 9(1): 40-43.
4. Panzarini S, Pedrini D, Poi W, Sonoda C, Brandini D, Monteiro J. Dental trauma involving root fracture and periodontal ligament injury: a 10-year retrospective study. *Braz Oral Res.* 2008; 22(3):229-234.
5. Flores MT, Andersson L, Andreasen JO, Bakland LK, Malmgren B, Barnett F, Bourguignon C, DiAngelis A,

- Hicks L, Sigurdsson A, Trope M, Tsukiboshi M, von Arx T. Guidelines for the management of traumatic dental injuries. I. Fractures and luxations of permanent teeth. *Dent Traumatol*. 2007; 23(2):66-71.
6. Poi W, Manfrin T, Holland R, Sonoda C. Repair characteristics of horizontal root fracture: a case report. *Dent Traumatol* 2002; 18(2): 98-102.
 7. Jacobsen I. Root fractures in permanent anterior teeth with incomplete root formation. *Scand J Dent Res*. 1976; 84(4): 210-217.
 8. Öztan MD, Sonat B. Repair of untreated horizontal root fractures: two case reports. *Dent Traumatol*. 2001; 17(25): 240-243.
 9. Zachrisson B, Jacobsen I. Long-term prognosis of 66 permanent anterior teeth with root fracture. *Scand J Dent Res*. 1975; 83(6): 345 -354.
 10. Jacobsen I, Kerekes K. Diagnosis and treatment of pulp necrosis in permanent anterior teeth with root fracture. *Scand J Dent Res*. 1980; 88(5): 370-376.
 11. Mata E, Gross M, Koren L. Divergent types of repair associated with root fractures in maxillary incisors. *Endod Dent Traumatol* 1985; 1(4): 150-153.
 12. Bakland LK, Andreassen JO. Dental traumatology: essential diagnosis and treatment planning. *Endodontic Topics*. 2004; 7(1) : 14-34.
 13. Görduysus M, Avcu N, Görduysus O. Spontaneously healed root fractures: two case reports. *Dent Traumatol*. 2008; 24(1): 115 -116.
 14. Caliskan MK, Pehlivan Y. Prognosis of root-fractured permanent incisors. *Endod Dent Traumatol* 1996; 12(3):129-36.
 15. Chang HH, Wang YL, Chen HJ, Huang GF, Guo MK. Root fracture of immature permanent incisors – a single case report. *Dent Traumatol*. 2006; 22(4): 218-220.
 16. Andreasen JO, Andreasen FM, Mejarc I, Cvek M. Healing of 400 intra-alveolar root fractures. 1. Effect of pre-injury and injury factors such as sex, age, stage of root development, fracture type, location of fracture and severity of dislocation. *Dent Traumatol*. 2004; 20(4): 192-202.
 17. Artvinli LB, Dural S. Spontaneously healed root fracture: report of a case. *DentTraumatol* 2003;19(1): 64-66.